肠里有“肉” 嘴上长“痣”

专家火眼金睛识别罕见病

俗话说“嘴唇长痣,天生富贵”,但在医学上这也可能是疾病的象征,而且是一种罕见病。最近,南通市妇幼保健院小儿外科就治疗了一例这样的病人。

月月(化名)今年15岁,在她刚满2个月时下嘴唇上毫无缘由地长出了一片黑痣,如同喝了一嘴的“墨水”。虽说是幼年得“痣”,但也只是不太好看,孩子并没有什么特殊不良反应,家长也就未在意。

月月嘴唇长出『黑痣』。

然而,从今年开始,月月的身体开始出现各种问题。先是6个月前因“小肠多发息肉”导致肠套叠引发肠坏死,被切除了近1米小肠。而后在上海某医院行肠镜检查又被发现结肠内还有较多息肉,小的息肉当即予以摘除,但有一直径5厘米的巨大息肉肠镜无法摘除,只能暂时作罢。

一周前一家人慕名来到“南通市妇幼保健院消化内镜中心”,期望在这里通过肠镜摘除这枚巨大的息肉。但这个息肉实在是太大了,而且基底部较宽,直径近2厘米,血供丰富,内镜下切除操作极其困难。这时,消化内镜中心主任医师卞晓云想到了本院小儿外科的特色技术“儿童腹腔镜微创手术”,急请小儿外科主任张友波会诊。张主任立即安排急诊手术,在腹腔镜下成功切除这个巨大的息肉,清除了这枚隐藏在肠子里的“定时炸弹”。

孩子的病治好了,问题也来了:“嘴唇上的黑痣”和“肠子里的息肉”有关联吗?对此,张友波给出了肯定的答复。他介绍,这是一种“罕见病”,学名“黑斑息肉综合征”又称“家族性黏膜皮肤色素沉着胃肠道息肉病”,是一种常染色体显性遗传病,由STK11(LKB1)基因突变所致,发病率为1/200000~1/8000,该疾病于2018年5月11日被列入《第一批罕见病目录》。

“黑斑息肉综合征”多发于儿童及青少年,本病有两大特征性表现:皮肤黏膜色斑和胃肠道多发性息肉。皮肤黏膜色斑多位于口唇及其四周,也可以出现在肛门周围或手足上。色素沉着在婴儿期即可出现,多发生于2岁前,随着年龄的增长,部分色素沉着可能消退,但口腔黏膜的色素沉着往往会持续存在。

他进一步解释,胃肠道息肉发病多发生于11岁至13岁,息肉可发生在整个胃肠道,以小肠最多见,其次是结肠和胃。约50%的黑斑息肉综合征患者在20岁以前出现症状,主要表现为腹痛、便血及肠套叠、肠梗阻等并发症。此外,黑斑息肉综合征的病人发生肿瘤的终身风险高达93%,包括胃肠道和肠道外恶性肿瘤。结直肠癌和乳腺癌最常见,其次是小肠癌、胃癌及胰腺癌。

市妇幼保健院提醒:“黑斑息肉综合征”病人患癌风险高,所以这类病人需要定期进行体检,主要针对消化道、乳腺、胰腺、甲状腺、子宫、卵巢、睾丸等脏器,以便及时发现潜在的病变。

本报通讯员**章佑博**
本报记者**冯启榕**

“微创”与“美容”兼顾

医生妙术让患者放“髋”心

不久前,75岁的顾奶奶不慎摔倒,左髋部着地,即感左髋部疼痛,活动受限。前往医院就诊,X射线检查提示左股骨颈骨折。因患者年龄较大、身体基础情况不佳,外院为其保守治疗,效果欠佳,经亲戚推荐,患者转至南通三院就诊。

三院骨科副主任、关节外科主任王晓东教授进一步检查后排除手术禁忌,72小时内为患者实施了当前业内最先进的直接前方微创比基尼(Bikini)入路全髋关节置换手术,结合围手术期加速康复外科理念(ERAS),患者术后第2天就能下地行走,并完成下蹲、盘腿、跷腿等动作。其立竿见影的疗效令病友无不啧啧称奇,顾奶奶一周不到就顺利出院了。

医生为患者手术。

王晓东介绍,髋关节置换是将人工假体,包含股骨部分和髋臼部分,直接或利用骨水泥和螺丝钉固定在正常的骨质上,以取代病变的关节,达到缓解关节疼痛、矫正畸形、恢复和改善关节运动功能的目的。我国在20世纪60年代以后逐步开展人工关节置换手术,经过数十年临床实践和改良,髋关节置换现已成为一种成熟、可靠的治疗手段。

目前,髋关节置换的手术入路较多,可有前方、外侧、后外侧、后侧等入路。在给顾奶奶施行手术中,三院专家大胆创新:在直接前方入路(DAA)基础上采用改良比基尼(Bikini)切口是沿腹股沟作横纹走向,从缝匠肌与阔筋膜张肌间隙和股直肌及臀中肌间隙入路显露髋关节的一种手术方式。

“与传统侧方或后外侧入路均需切断肌肉,创伤大、出血多,术后极易发生脱位相比,该入路完全基于自然解剖间隙,切口小、出血少,不损伤及切断外旋肌群,避免了髋关节功能性肌肉组织和神经的损伤,易于显露与操作,假体安放更加精准稳定,结合加速康复外科理念(ERAS),患者术后1~2天即可下床活动,而关节脱位率也较传统手术入路大大降低。”王晓东说。

记者了解到,直接前方微创比基尼(Bikini)入路全髋关节置换手术切口较之DAA手术长度缩短一半以上,可达到皮下无张力美容缝合,更加符合伤口美学。即使穿着比基尼,也能完全遮盖伤疤,特别适合中年女性等患者群体,真正实现了外科手术“微创”与“美容”并举。

本报通讯员**王晨光**
本报记者**冯启榕**

诊室传真

腹内疝导致长时间腹痛

微创手术 治疗致命急症

晚报讯 肚子疼听起来没什么特别,但有一种肚子疼,一旦发作,免不了要“挨一刀”!它就是腹内疝。最近,市民高先生就经历了这样一次腹痛,幸亏他在南通六院接受了十二指肠旁疝(常见的一种腹内疝)修补手术。术后腹痛即刻缓解,高先生当天就恢复了进食和下床活动。

三个月前,高先生曾有过剧烈腹痛,但他没有重视。几天前,腹痛又一次来袭,这一次左下腹持续绞痛近3个小时,同时伴随恶心、呕吐症状,于是他赶紧来到南通六院就诊。

接诊医生仔细询问了病情,综合腹部CT等检查结果,诊断是一种少见的先天性疾病——十二指肠旁疝。如果想要治愈,必须实施手术!

在与患者及其家属充分沟通后,市六院普外二科团队为其制定了周密的手术方案。

当天下午一点,手术准备充分,医院人员开始为患者实施腹腔镜下十二指肠旁疝修补术。通过探查,发现患者左上腹腹膜后有腹内疝,大小约为10乘10厘米。由于疝囊与小肠形成广泛粘连,医生用超声刀将粘连的组织分离开后,小心地把小肠逐段拖出。小肠疝入的长度约有2.5米(一般小肠长度在4至6米左右),所幸肠管颜色、弹性及血运情况都较好,没有明显的缺血坏死表现。

术后当天,高先生的腹痛就缓解了,很快恢复进食和下床活动。折磨他这么久的腹痛,没想到通过几个微创的小切口就解决了。

南通六院普外二科主任孙梓程介绍,十二指肠旁疝是一种先天性的腹内疝,其形成与发育中降结肠系膜先天性缺损有关,患者平时可能会有消化不良、恶心、呕吐等症状。一旦确诊,需要手术才能治愈。腹腔镜创伤小、疼痛轻、恢复快、住院时间短、术后并发症少、术后切口美观,是治疗十二指肠旁疝的一种理想方法。

那么,腹内疝如何预防?孙梓程介绍,事实上,先天性的腹内疝,没有症状的时候,很难提早发现,无法预防,普通体检也发现不了。而且因为临床比较少见,容易误诊。

具体而言,首先,看症状和体征。腹痛、呕吐、腹胀和便秘的肠梗阻表现,加上腹膜炎的体征,都有腹内疝的可能。其次,通过一些辅助检查,例如腹部立位平片、腹部B超、胃肠道造影和CT检查,这些检查可以帮助医生判断腹部情况。

专家建议,市民一旦出现肚子痛要及时去医院就诊,积极配合医生,早治疗早康复。 通讯员**顾碧言** 记者**冯启榕**

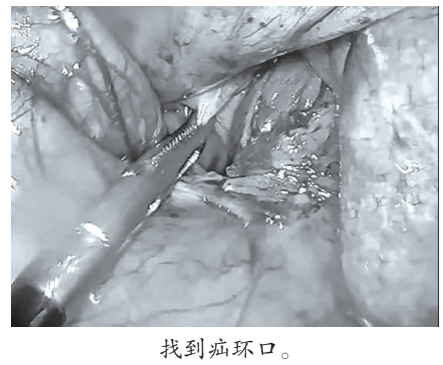

找到疝环口。