

血液照一照 输注更安全

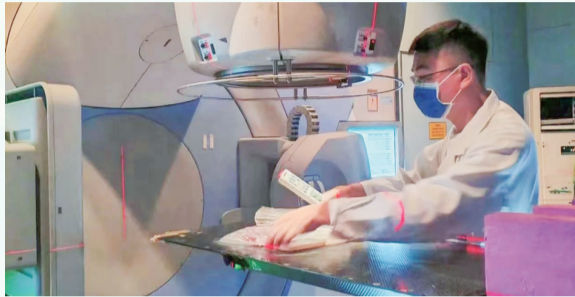
血制品辐照技术挽救男子生命

几天前,市肿瘤医院放疗科接到一个特殊的放疗任务——血制品辐照。患者是一名60岁的男性,因急性髓系白血病造血干细胞移植后复发、粒细胞缺乏伴发热1天于急诊收治入院,需要进行成分输血。

由于患者情况特殊,一份血小板、一份洗涤红细胞都需要进行辐照后才能再输入患者体内。因为之前并未遇到过相似病例,市肿瘤医院放疗科物理技术组主任技师储开岳接到任务后十分重视,在医务科协调下,邀请通大附院相关专家进行指导并得到了技术方面的支持。

当天下午5时40分,在严格遵守江苏省预防医学会辐照血使用指南的制备要求下,市肿瘤医院输血科和放技组通力协作,对患者急需的两份血液制品进行了辐照。晚6时,符合临床需要的特殊的用血被准时送到病区输注至患者体内,及时挽救了患者生命。

成分输血或许大家并不陌生,一般是将血液中的成分进行提纯、分离,根据患者需求进行针对性输血的一种输血方式,是一种现代化的输血新理念。成分输血纯度高,治疗效果好,而且输血时比较安全,能减少输血带来的副作用。而对于刚刚做完骨髓移



血液制品进行辐照。

植的病人来说,输血选择要考虑同种免疫反应影响,尽可能选择对发生同种免疫反应影响较小的血液制剂,如去白细胞、辐照和洗涤的血液制剂。不同血液品种有不同的适用情况,如红细胞制剂可以维持机体功能,洗涤血液制剂常用于支持性输血,而辐照的血液制剂可有效预防移植物抗宿主病(TA-GVHD)。

为什么在成分输血的情况下,仍会出现移植物抗宿主病(TA-GVHD)?专家解释,这是因为受血者输注含有具有活性的T淋巴细胞的血液后,机体不能识别并清除这种淋巴细胞,使其在体内植活并分裂增殖,进而把机体的细胞或者组织识别为异己物质进行攻击,造成组织或器官衰竭。移植物抗宿主病(TA-GVHD)的发生往往与受血者的免疫状态有很大的关系,因此为

这类患者输血时,对血液进行射线照射是尤为必要的。

储开岳介绍,辐照血不仅仅只是对于刚进行骨髓移植的患者安全有效,还可应用于宫内换血和宫内输血、已知或疑似免疫缺陷的儿科患者、先天性细胞免疫缺陷病(如SCID、先天性胸腺和甲状旁腺发育不全)和霍奇金病、粒细胞输注、亲属间输血(不受亲缘关系远近及患者免疫状态限制)、人类白细胞抗原(HLA)配型的血液成分输注、接受移植手术的患者输血、患者正在接受抑制T细胞功能的治疗等。总之,成分输血对于患者来说是一种安全的输血方式,而血液辐照技术更是在成分输血的基础上,进一步将可能出现的移植物抗宿主病(TA-GVHD)风险降到最低。

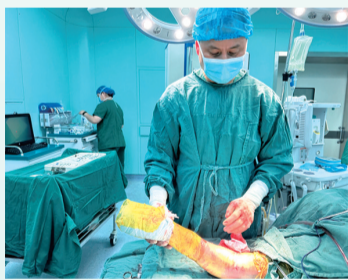本报通讯员吾苑
本报记者冯启榕

老奴家中不慎摔折手臂 创伤外科团队妙手接骨

晚报讯 “回家后不要急着干活,要好好养着,一个月后来复查,我们等你啊!”近日,家住启东市合作镇洋桥村的黄老太出院时,启东市人民医院骨科医生李政叮嘱道。

8月28日中午,黄老太在家不慎摔跤。她自以为没事,想着休息几天就会好。傍晚,她儿媳回家,发现婆婆胳膊肿得厉害,第二天便带着老人到镇卫生院拍片检查。检查结果显示“右侧尺桡骨近端骨质断裂,断端分离,周围软组织肿胀”,黄老太骨折了。镇卫生院医生建议去上级医院就诊。于是,家人将老人送到了启东市汇龙镇某医院住院治疗。

经过进一步CT检查发现,确认老人“右侧尺桡骨近端粉碎性骨折”。由于受伤部位肿胀明显,在挂水消炎消肿过程中,黄老太很焦虑:“我的胳膊是不是就要残废了?还有办法吗?如果要手术,花了钱如果不成功,那怎么办



医生为患者手术。

啊?”住院期间,老人亲属听说启东市人民医院一直有上海骨科专家坐诊,于是把老人转到启东市人民医院继续治疗。

经辗转,黄老太住进了启东市人民医院骨科(创伤骨科)。签约“人医名医工作室”的上海同济大学附属同济医院创伤骨科主任樊健,带领着骨科治疗团队,对黄老太的骨折进行了术前讨论,综合研判病情和CT影像报告(三维重

建):黄老太的骨折不是一般骨折,肘关节后脱位同时伴有桡骨头和尺骨冠状突骨折,在骨科界被称为“肘关节恐怖三联征”。由于黄老太年纪大、骨质相对疏松,手术难度大、风险高。但是如果手术,这个胳膊就废了,未来生活质量将大打折扣。经过讨论,综合考虑手术治疗,由上海骨科教授樊健主刀,带领团队挑战高难度手术。

经过周密的术前系列安排后,樊健教授带领启东市人民医院骨科医生李政、杨勇一起为黄老太实施“右桡骨小头置换术+右尺骨冠突骨折切开复位内固定术+右前臂指伸总腱缝合术”,历时145分钟,手术获得成功。

手术后第6天复查X片,显示“原骨折端对位对线及内固定良好”,黄老太达到了出院标准,顺利出院。对此,黄老太开心表示:“谢谢医院医生、护士们的关心,我的胳膊又回来了!”

记者李波 通讯员李政 秦瑛

诊室传真

阑尾肿物作怪 腹痛半年有余 “超级”微创手术 为患者解除病痛

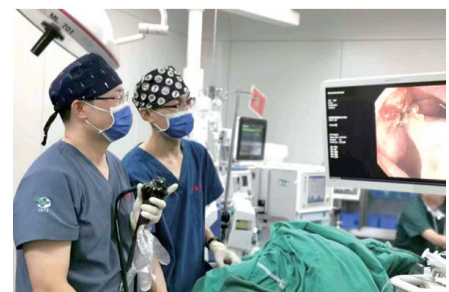晚报讯 65岁的周大爷右下腹隐痛半年余,一查竟是阑尾肿物作怪。不久前,在市肿瘤医院,他接受了内镜下经盲肠阑尾切除术(ETA),手术过程顺利,术程90分钟,目前患者已康复出院。至此,市肿瘤医院也成为南通地区首个开展、江苏省为数不多能独立开展此类技术的医院,手术的成功开展标志着该院阑尾疾病的治疗进入全新的“超级”微创时代。

半年前,周大爷时不时觉得右下腹隐痛,并伴有血便,在当地医院肠镜检查提示阑尾开口处肿物及内痔,大叔害怕手术治疗,慕名到市肿瘤医院找到内镜中心主任田晓锋治疗。9月5日,周大爷住进该院胃肠外科,经肠镜及超声肠镜检查提示,阑尾窝病变,类癌可能性大。CT提示阑尾粪石,阑尾增粗。为此,内镜中心、胃肠外科等进行了多学科会诊,经过综合讨论分析考虑该病灶倾向良性病灶,不排除类癌,脓肿囊腺瘤、粪石等可能;同时,CT及超声肠镜未提示明显炎症粘连,专家们商讨决定采用内镜下经盲肠阑尾切除术。

7日,患者在全麻下成功将阑尾切除,经肛门完整取出,术中无出血,体表无疤痕,病理提示:阑尾,重度急慢性炎症伴腔内充满粪石。术后在医护团队的精心照料下,周大爷很快康复出院。

随着内镜技术的发展,以及经自然腔道内镜手术(NOTES)技术的逐步成熟,一种创伤更小且腹部不留任何疤痕的超级微创手术方式——内镜下经盲肠阑尾切除术(ETA)应运而生,可以帮助患者在及时减轻病痛的同时,保持了皮肤的美观。田晓锋介绍,该手术切口选择在阑尾开口处,将阑尾根部黏膜下隆起病变及阑尾一起完整切除,缝合创面时使用钛夹及尼龙绳行荷包缝合,以最小化手术创面的代价完成对阑尾的完整切除,同时可以最大限度地减少对周围脏器的影响。术后恢复快,无出血、肠瘘等不良事件发生。该手术不仅“超级”微创,还避免了在腹腔探寻阑尾过程中损伤周围组织及脏器的可能,因此,内镜下经盲肠阑尾切除术是安全且有效的手术。

记者了解到,市肿瘤医院内镜中心团队在科室主任田晓锋带领下,不断学习手术新技巧,研究手术细节,提高手术技能,目前,已经率先在南通地区开展了两例食管癌术后吻合口瘘的内镜下缝合技术,并取得了不错效果。内镜下经盲肠阑尾切除术的开展,让市肿瘤医院阑尾切除术式从“微创”到“无痕”,迈上了超级微创手术新高度。 通讯员吾苑 记者冯启榕



“超级”微创手术进行中。

